

Abscesos residuales en apendicitis aguda. Comparación entre abordaje laparotómico vs. laparoscópico

Residual Abscesses in Acute Appendicitis. Comparison between Laparotomy Vs. Laparoscopy

Abcessos residuais na apendicite aguda. Comparação entre laparotômico vs. laparoscópico

María Cecilia Laguzzi¹, Florencia Rodríguez², Juan Martín Costa, Javier Chinelli⁴, Julio Rappa⁵, Julio Trostchansky⁶, Pablo Valsangiacomo⁷ y Gustavo Rodríguez Temesio⁸

Resumen:

La apendicitis aguda es la urgencia quirúrgica más frecuente con una incidencia de 1.17 pacientes/1,000 habitantes.

Con el advenimiento de la laparoscopia, un nuevo enfoque mini invasivo surgió para el tratamiento de la apendicitis aguda.

Se han demostrado algunas ventajas de este abordaje como menor dolor posoperatorio, incisiones más pequeñas, estadías hospitalarias más cortas y un rápido reintegro a las actividades diarias y laborales, con menor frecuencia de infecciones a nivel de la herida operatoria. Sin embargo, se ha asociado también con un aumento en la frecuencia de abscesos residuales intra-abdominales.

En este trabajo analizamos de manera retrospectiva a todos los pacientes operados en el Hospital Maciel de Montevideo, a los que se les realizó una apendicectomía entre el 1° de Junio de 2013 y el 30 de junio de 2016, tanto por vía laparoscópica como laparotómica. Esto correspondió a un total de 426 pacientes.

235 (55%) eran hombres y 191 (45%) mujeres. La media de edad fue de 32,6 en un rango desde los 15 años hasta los 96 años de edad.

128 pacientes presentaban apendicitis edematosas (30%), 157 apendicitis flemonosa (36,9%) 76 pacientes

¹Asistente de Clínica Quirúrgica. Clínica Quirúrgica "2". Facultad de Medicina. Hospital Maciel. Montevideo, Uruguay.
Contacto: mclaguzzi@hotmail.com

²Residente de Cirugía. Clínica quirúrgica "2". Facultad de Medicina. Hospital Maciel, Montevideo, Uruguay.
ORCID: 0000-0002-1000-6380

³Profesor Adjunto de Clínica Quirúrgica "2". Facultad de Medicina. Hospital Maciel, Montevideo, Uruguay.

⁴Asistente de Clínica Quirúrgica. Clínica Quirúrgica "2". Facultad de Medicina. Hospital Maciel. Montevideo, Uruguay.
ORCID: 0000-0002-3387-7365

⁵Profesor Adjunto de Clínica Quirúrgica "2". Facultad de Medicina. Hospital Maciel, Montevideo, Uruguay.

⁶Ex Profesor Adjunto de Clínica Quirúrgica "2". Facultad de Medicina. Hospital Maciel, Montevideo, Uruguay.

⁷Profesor Adjunto de Clínica Quirúrgica "3" Facultad de Medicina. Hospital Maciel, Montevideo, Uruguay.
ORCID: 0000-0003-2028-5552

⁸Profesor de Cirugía. Clínica Quirúrgica "2" Facultad de Medicina. Hospital Maciel, Montevideo, Uruguay.
ORCID: 0000-0003-3465-8364

apendicitis gangrenosas (17,8%) 37 pacientes absceso o plastrón (8,7%) y peritonitis en 28 pacientes (6,6%).

Con respecto al abordaje, 287 se realizaron por vía laparoscópica (67,4%) y 139 se abordaron por vía laparotómica (32,6%).

Los abscesos residuales representan el 3,28% del total, no habiendo diferencias significativas entre los diferentes abordajes. La gran mayoría de estos abscesos residuales pueden tratarse con antibioticoterapia exclusivamente.

La tasa de conversión fue del 8,7%.

No se observaron lesiones de víscera hueca con el abordaje laparoscópico en esta serie.

Palabras clave: apendicitis aguda, apendicetomía, absceso, laparoscopia, laparotomía.

Abstract:

Acute appendicitis is the most frequent surgical emergency with an incidence of 17 patients/1,000 inhabitants.

With the advent of laparoscopy, a new mini-invasive approach emerged for the treatment of acute appendicitis.

Some advantages of this approach have been demonstrated, such as less postoperative pain, smaller incisions, shorter hospital stays and a rapid reintegration to daily and work activities, with a lower frequency of infections at the level of the operative wound. However, it has also been associated with an increase in the frequency of intra-abdominal residual abscesses.

In this paper, we retrospectively analyzed all patients operated on at the Maciel Hospital in Montevideo, who underwent an appendectomy between June 1, 2013 and June 30, 2016, both laparoscopically and laparotomically.

Of these 235 (55%) were men and 191 (45%) women. The average age was 32.6 in a range from 15 years to 96 years of age.

128 patients presented edematous appendicitis (30%), 157 phlegmonous appendicitis (36.9%), 76 patients gangrenous appendicitis (17.8%), 37 patients presented abscess or plastron (8.7%), and peritonitis had developed in 28 patients (6.6%).

Regarding the surgical technique, 287 were performed laparoscopically (67.4%) and 139 were conducted via laparotomy (32.6%).

The residual abscesses rate represents 3.28% of the series, with no significant differences in incidence between the two different approaches. The vast majority of these residual abscesses can be treated with antibiotic therapy alone.

The conversion rate was 8.7%.

No intestinal lesions were observed following laparoscopy in this series.

Keywords: Acute Appendicitis, Appendectomy, Abscess, Laparoscopy, Laparotomy.

Resumo:

A apendicite aguda é a emergência cirúrgica mais freqüente, com uma incidência de 17 pacientes/1.000 habitantes.

Com o advento da laparoscopia, uma nova abordagem mini-invasiva surgiu para o tratamento da apendicite aguda.

Isto têm demonstrado algumas vantagens, como menor dor pós-operatória, incisões menores, menor hospitalização e restabelecimento mais rápido as atividades diárias e ao trabalho, assim como infecções menos freqüentes ao nível da ferida cirúrgica. No entanto, também foi associado a um aumento na freqüência de abscessos residuais intra-abdominais.

Foram analisados retrospectivamente todos os pacientes operados no Hospital Maciel de Montevideu, submetidos a uma apendicectomia desde o dia 01 de Junho de 2013 a 30 de Junho de 2016, tanto por abordagem laparoscópica como laparotômica.

Destes, 235 (55%) eram homens e 191 (45%) mulheres. A idade média foi de 32,6 com intervalo de 15 anos a 96 anos de idade.

128 pacientes apresentaram apendicite edematosa (30%), 157 apendicite flemonosa (36,9%) 76 pacientes apendicite gangrenosa (17,8%) 37 pacientes abscesso ou plastrão (8,7%) e peritonite em 28 pacientes (6,6%)

Quanto à abordagem, foram realizadas 287 apendicectomias por via laparoscópica (67,4%) e 139 foram abordadas por laparotomia (32,6%).

Os abscessos residuais representam 3,28% do total, não havendo diferenças significativas entre as diferentes abordagens. A grande maioria desses abscessos residuais pode ser tratada apenas com antibioticoterapia.

A taxa de conversão foi de 8,7%

Nenhuma lesão visceral foi observada com a abordagem laparoscópica nesta série.

Palavras-chave: apendicite aguda, apendicectomia, abscesso, laparoscopia, laparotomia.

Introducción

La apendicitis aguda es la urgencia quirúrgica más frecuente⁽¹⁾⁽²⁾⁽³⁾ con una incidencia de 1.17 pacientes/1,000 habitantes y un riesgo acumulado durante la vida de 6,7% y 8,6% en hombres y mujeres respectivamente⁽³⁾.

El tratamiento de la apendicitis aguda es quirúrgico, mediante la resección del órgano afectado bien por vía laparotómica o abierta (AA) la cual representa el tratamiento clásico, o por vía laparoscópica (AL)⁽²⁾.

En 1983, Semm fue el primer cirujano que realizó una apendicetomía laparoscópica (AL)⁽¹⁾⁽²⁾. Desde entonces, un nuevo enfoque mini invasivo surgió para el tratamiento de la apendicitis aguda⁽¹⁾, cuya utilización ha sumado adeptos en las últimas décadas y se realiza cada vez de forma más frecuente en diversos centros⁽²⁾.

Las publicaciones científicas han sido un tanto contradictorias con respecto a las diferencias entre

ambos abordajes⁽²⁾⁽³⁾⁽⁴⁾⁽⁵⁾.

Estudios randomizados han demostrado algunas ventajas de la apendicetomía laparoscópica, tales como menos dolor posoperatorio⁽⁶⁾⁽⁷⁾, incisiones más pequeñas, estadías hospitalarias más cortas y un rápido reintegro a las actividades diarias y laborales, menor frecuencia de infecciones a nivel de la herida operatoria y menor tasa de adherencias posoperatorias, con la consecuente disminución de complicaciones posoperatorias como oclusión por bridas⁽¹⁾⁽²⁾. Se describe también una mejor visión de la cavidad abdominal y capacidad de resolución intraoperatoria de otras patologías que son diagnósticos diferenciales como la patología ginecológica⁽³⁾. Algunas de estas ventajas serían incluso mayores en obesos debido a la reducción en la morbilidad parietal⁽⁸⁾.

Para algunos, la apendicetomía laparoscópica es hoy en día el “Gold Standard” o Patrón Oro⁽¹⁾⁽²⁾⁽⁹⁾. Dicha técnica requiere, para su realización, personal debidamente entrenado, material laparoscópico adecuado, y disponibilidad de este en el block de urgencia las 24 horas del día⁽¹⁾.

Sin embargo se ha asociado también con complicaciones como un aumento en la frecuencia de abscesos residuales intra-abdominales y un riesgo aumentado de lesiones poco frecuentes pero de importancia, como lesiones vasculares o perforaciones intestinales asociadas a la técnica. Todo esto ha postergado su aceptación por parte de algunos cirujanos y algunos centros⁽¹⁾⁽⁹⁾⁽¹⁰⁾.

El objetivo de este trabajo está dirigido a comparar resultados entre el abordaje laparotómico y laparoscópico en nuestro medio, particularmente con respecto a la aparición de abscesos residuales. También analizaremos la tasa de conversión y la lesión de víscera hueca comparativamente entre ambos abordajes.

Materiales y métodos

Se analizó de manera retrospectiva la base de datos electrónica @siq.sga.asse, utilizada por la Administración de Servicios de Salud del Estado (ASSE) para descripciones operatorias, en el que se registran todos los pacientes operados en estos centros. Se incluyeron todos los pacientes operados en el Hospital Maciel a los que se les realizó una apendicetomía entre el 1 de Junio de 2013 y el 30 de junio de 2016, tanto por vía laparoscópica como laparotómica. Se excluyeron aquellos pacientes que presentaron en el intraoperatorio un diagnóstico diferente, por ejemplo, patología ginecológica, peritonitis no apendiculares, entre otros. Se excluyeron también, apendicetomías en el contexto de otra patología digestiva, por ejemplo tumores apendiculares, resección colónica, etc.

Se excluyeron aquellos pacientes con datos incompletos, así como cuando la historia clínica no estaba disponible para su análisis.

De manera complementaria se revisaron las historias clínicas, y el resumen de egreso de dichos pacientes, registrando las siguientes variables: —1 edad, —2 abordaje laparotómico o laparoscópico y en el caso de este último —3 conversión o no, —4 etapa evolutiva (de diagnóstico intraoperatorio, a criterio del cirujano actuante, según constaba en la descripción operatoria) —5 utilización de drenajes,—6 estadía hospitalaria, y —7 complicaciones (utilizando la clasificación de Dindo-Clavien), con especial interés en la presencia de colecciones intra-abdominales y —8 conducta clínica tomada para su resolución, ya sea con antibioticoterapia únicamente o asociando procedimientos mínimamente invasivos y/o quirúrgicos.

La realización de este procedimiento en nuestro Hospital es llevada a cabo por todos los Residentes de Cirugía General, tutorizados por el cirujano de guardia.

Se confeccionaron tablas de doble entrada para el

análisis de datos. El análisis estadístico se realizó con el programa Spss 22 para sistema operativo Windows 7.

Resultados

Se registraron un total de 462 pacientes.

Se descartaron 15 pacientes de los que no se contaba con datos necesarios de la historia clínica y 21 pacientes con patología ginecológica clara en la descripción operatoria a los que se les realizó una intervención ginecológica (abscesos tubo-ováricos, embarazo ectópico), quedando así 426 pacientes que constituyen la muestra a analizar.

De estos 235 (55%) eran hombres y 191 (45%) mujeres.

La media de edad fue de 32,6 en un rango desde los 15 años hasta los 96 años de edad.

Ciento veintiocho pacientes presentaban apendicitis edematosas (30%), 157 apendicitis flemonosa (36,9%) 76 pacientes apendicitis gangrenosas (17,8%) y absceso o plastrón en 37 pacientes (Figura 1).

Se dejaron drenajes en 32 pacientes (7,5%) De estos 10 en cirugía laparotómica y 22 en cirugía laparoscópica. Sin embargo 7 de estos 22 pacientes con abordaje laparoscópico, se habían convertido a cirugía abierta previo a la colocación del drenaje.

Los abscesos residuales se presentaron clínicamente con fiebre y dolor abdominal posoperatorio.

Todos ellos se diagnosticaron mediante Tomografía computada y fueron un total de 14 (3,28%).

A 8 pacientes (1,87%) se les había realizado un abordaje laparoscópico, y en 5 (1,17%) abordajes laparotómicos. Un absceso se presentó en un paciente al que se le realizó cirugía laparoscópica y luego se convirtió. (0,2%) Este será tratado estadísticamente en el grupo de la laparoscopia. (Figura 2)

El tamaño promedio fue de 3 cm, presentando la gran mayoría (12 pacientes, 85%) una sola colección. Los 2 pacientes restantes presentaron cada uno 2 y 3 colecciones respectivamente.

Solo en 2 de estos pacientes se había dejado drenaje.

Trece se trataron con antibioticoterapia intravenosa exclusiva, con buena evolución. Todos estos eran menores de 6 cm, exceptuando una colección de 8 cm de longitud que también fue tratada con antibióticos con buen resultado.

Uno presentaba 13 cm de diámetro y requirió drenaje percutáneo eco-guiado en combinación con la antibioticoterapia, también con buena evolución.

Ningún paciente fue reoperado por absceso residual.

El control imagenológico se realizó con Tomografía en 13 pacientes, y ecográficamente en un paciente (Tabla 1).

No hubo diferencias estadísticamente significativas en nuestra serie entre el abordaje laparoscópico o

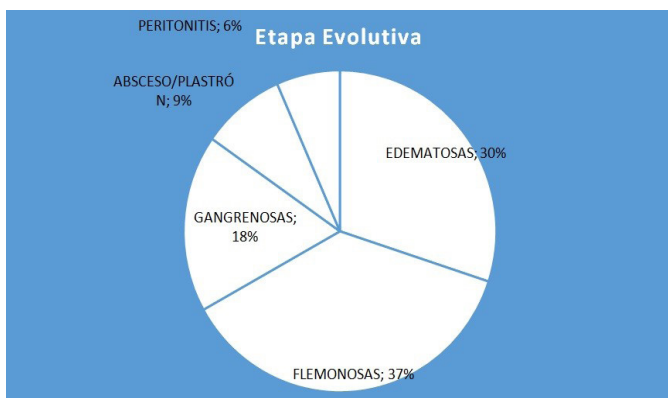


Figura 1. Etapas evolutivas.
Fuente: elaboración propia.

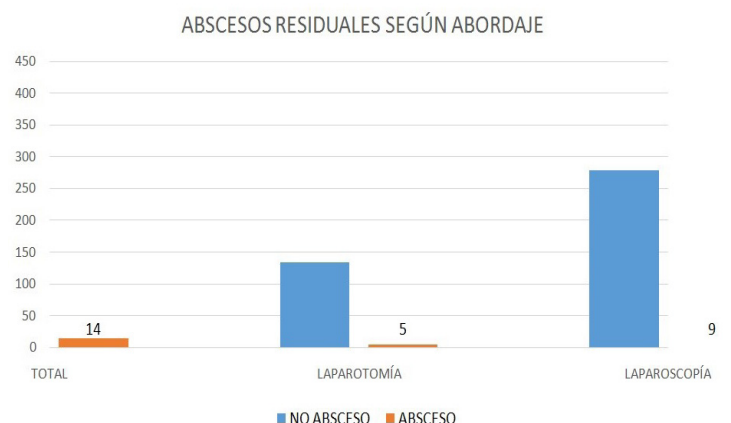

Figura 2. Abscesos residuales según abordaje.
Fuente: elaboración propia.

laparotómico, y la aparición de abscesos residuales.

Esto no cambia al analizar los datos independientemente entre pacientes con peritonitis aguda (p 0.7) absceso (p 0.7) o apendicitis gangrenosa-perforada (p 0.2).

Se convirtieron 24 apendicectomías laparoscópicas lo que representa una tasa de conversión del 8,7%.

Diez se convirtieron por causas infecciosas. 3 presentaban peritonitis y 7 abscesos localizados.

Seis apendicectomías laparoscópicas se convirtieron por localización (retrocecal, subserosa, subhepática)

Cuatro se convierten para el manejo correcto de la base apendicular, 3 de estas por apendicitis gangrenosa perforada, y 1 por deslizamiento de nudos extracorpóreos.

Dos se convirtieron por adherencias-plastrón.

Una requirió laparotomía por sangrado debido a lesión mesial incidental y un paciente debió convertirse por mala tolerancia al neumoperitoneo

(Figura 3).

Cinco pacientes (1,2%) presentaron complicaciones de causas médicas, 2 descompensaciones de EPOC, 3 NAC y 1 asocio IAM y NAC. De estos 2 requirieron internación en CTI (Dindo-Clavien IV)

Dos presentaron oclusión intestinal por bridas, ambos con abordaje laparoscópico y fueron reintervenidos. (Dindo-Clavien III)

Dos pacientes presentaron un íleo prolongado, 1 por abordaje laparoscópico y el otro laparotómico. (Dindo-Clavien I)

Un paciente presentó una fistula cecal, intervenido por abordaje laparotómico en la cirugía inicial.

Se observaron 2 lesiones cecales por vía laparotómica, de diagnóstico y reparación en el intraoperatorio. Uno de ellos requirió una reintervención a las 36 horas del posoperatorio, presentando en dicha oportunidad un absceso retrocecal, con rafia cecal indemne.

Ningún paciente presentó lesión incidental de delgado o ciego por vía laparoscópica.

En 2 pacientes se realizó sistema Vacuum, con plan de relaparotomías programadas frente a una peritonitis difusa evolucionada.

Uno de estos pacientes falleció (Clavien V) (Figura 4).

La morbilidad fue del 6.8% (29 pacientes) y la mortalidad de 0.2%.

La estancia hospitalaria promedio fue de 3.6 días, en un rango de 1 a 27 días. La máxima estancia fue a causa de complicaciones médicas.

Los pacientes que presentaron colecciones intra-abdominales tuvieron un promedio de 13,8 días de internación, con un mínimo de 10 días y un máximo de 25 para el paciente en el que se realizó drenaje percutáneo.

3 pacientes se retiraron del centro hospitalario sin el alta médica, no contando con más registros de los mismos.

Con respecto a la vía de abordaje, todas las apendicectomías laparoscópicas previas al 2015,

Tabla 1. Control imagenológico.

Valor de p= 0.8 no es significativo con test chi cuadrado.

	Laparotómica	Laparoscópica	
Si	5	9	14
No	134	278	412
	139	287	426

Fuente: elaboración propia.

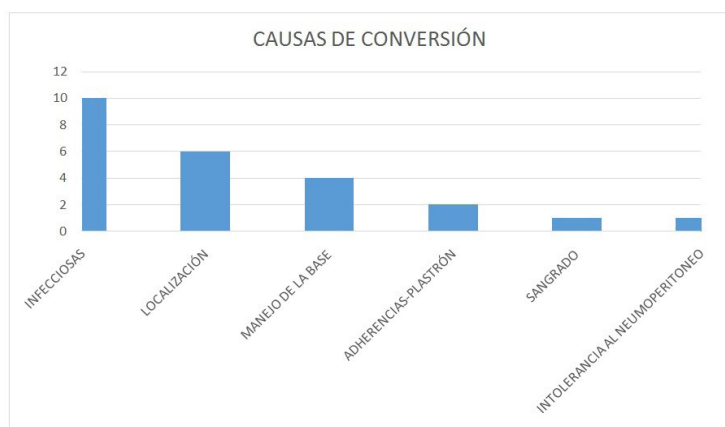


Figura 3.

Fuente: elaboración propia.

representaron un 52.4% del total de apendicectomías, mientras que aquellas realizadas después del 01/01/2015 representaron el 85.1%

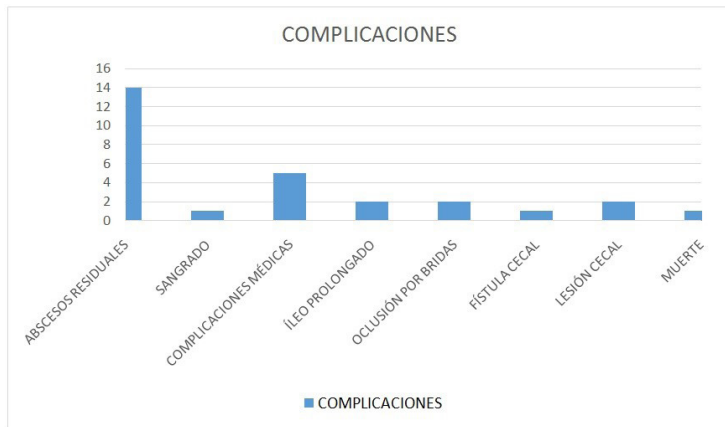

Figura 4. Complicaciones
Fuente: elaboración propia.

Discusión

Los abscesos residuales son una complicación poco frecuente en la apendicitis aguda, representando en nuestra serie un 3,28%, similar a cifras reportadas internacionalmente⁽⁴⁾⁽¹¹⁾.

Con el surgimiento del abordaje laparoscópico en el tratamiento de la apendicitis aguda, se planteó que el mismo, acarrea un riesgo mayor de presentar abscesos residuales en la evolución. Los mecanismos sugeridos para explicar la mayor frecuencia de dichos abscesos fueron, la diseminación de material infectado por el neumoperitoneo, la manipulación apendicular intra-abdominal prolongada, y la postulación del dióxido de carbono como un facilitador para el crecimiento de organismos anaeróbicos⁽³⁾⁽⁸⁾. Otros sostienen que la irrigación con suero fisiológico durante el lavado podría jugar un papel importante⁽¹²⁾. Ferranti et al. compararon las técnicas laparoscópicas y abiertas en pacientes con apendicitis perforadas, y observaron que el porcentaje de abscesos residuales fue de 16,6% y 5% respectivamente⁽⁴⁾ Pokala et al. también reportaron una tasa de abscesos de 14% por vía laparoscópica y 0% por vía laparotómica⁽⁴⁾. Sin embargo otros

autores no lograron reproducir estos resultados y no observaron diferencia en la formación de abscesos residuales luego de ambos abordajes⁽¹³⁾.

Otros autores, en estudios similares, concluyeron que no hay diferencia significativa entre tiempos operatorios entre los dos abordajes, y la incidencia de complicaciones mayores y menores fue significativamente menor en el grupo laparoscópico, mientras que la estadía fue significativamente menor en este grupo con costos totales en la asistencia similares⁽⁸⁾⁽¹¹⁾⁽¹⁴⁾⁽¹⁵⁾⁽¹⁶⁾.

En nuestro medio, otro trabajo previo no encontró diferencias estadísticamente significativas entre la frecuencia de abscesos intrabdominales por ambos abordajes⁽⁵⁾.

Nuestra serie confirmó estos datos, al no demostrarse diferencia significativa entre el abordaje laparotómico o laparoscópico y la frecuencia de aparición de dichos abscesos ($p=0.8$).

Sin embargo, debemos destacar que a pesar de contar con una muestra grande de pacientes en nuestro análisis, la baja frecuencia de abscesos residuales presente en ambos abordajes, puede jugar un papel en estos resultados.

La gran mayoría de estos abscesos, tendrán una buena evolución con tratamiento médico conservador mediante antibioticoterapia; en aquellos de tamaño mayor, el drenaje percutáneo es una opción válida.

En el período analizado no se observaron reintervenciones por abscesos residuales, por lo cual parecería ser una situación poco frecuente.

Si bien el abordaje laparoscópico se ha asociado en algunos trabajos a la lesión de víscera hueca, bien por el abordaje a ciegas o mal manejo cecal, no se observaron lesiones de este tipo en nuestra serie. Se identificaron 2 lesiones cecales en la entrada por vía laparotómica, lo cual resulta llamativo.

El riesgo de aparición de abscesos residuales, no presenta cambios si analizamos las formas más avanzadas de apendicitis, como plastrón, absceso o peritonitis y la aparición de los mismos, por lo

que concluimos que el abordaje laparoscópico es seguro, incluso en estas situaciones. Quezada et al. observaron los mismos resultados para peritonitis aguda⁽¹⁷⁾. Algunos autores incluso describen un beneficio de la AL en formas evolucionadas de la enfermedad, donde observaron menor morbilidad y mortalidad⁽¹⁸⁾.

La utilización de drenajes es poco frecuente⁽⁷⁾ ⁽⁵⁾ en ambos abordajes y se retiran en promedio al cuarto día posoperatorio. Dos abscesos residuales se presentaron a pesar de la colocación de drenajes.

La apendicectomía laparoscópica es un abordaje muy utilizado en el Hospital Maciel, representando el 67,4% de los abordajes utilizados en el período analizado.

Considerando todas las apendicectomías previas al 2015, vemos que 52,4% fueron laparoscópicas, mientras que aquellas realizadas después del 01/01/2015 representaron el 85,1% mostrando un importante aumento en su utilización. Por lo tanto, existe una preferencia creciente de los cirujanos de urgencia por el abordaje laparoscópico con el paso del tiempo probablemente asociado a mayor entrenamiento y confianza en el método. (Figura 5)

La conversión de cirugía laparoscópica a cirugía abierta ocurre cuando no se logra realizar una apendicetomía con seguridad. Esto aumenta los costos asistenciales, tiempo operatorio, y anula los beneficios de la laparoscopia, motivo por el cual

es importante determinar qué factores predictores podrían existir para ayudarnos a decidir el mejor abordaje inicial para nuestro paciente⁽²⁾.

Antonacci y col. reportaron una tasa de conversión del 6,7% siendo la causa en la mitad de los casos (48,6%) por severo proceso inflamatorio local (absceso o peritonitis) y en un cuarto de los casos (24,1%) debido a adherencias peritoneales⁽²⁾.

Los factores estadísticamente significativos de conversión son la presencia de comorbilidades, perforación apendicular, apéndice retrocecal, la presencia de abscesos o peritonitis difusa⁽²⁾.

Nuestra tasa de conversión es del 8,7%, similar a resultados reportados en la literatura internacional.

Las causas más frecuentes de conversión en nuestra serie son, en orden decreciente: de causa inflamatoria (absceso/plastrón), de localización (retrocecal/subserosas), el manejo con seguridad de la base, adherencias y sangrado.

Conclusiones

La apendicectomía laparoscópica es un abordaje seguro y utilizado con frecuencia en el Hospital Maciel de Montevideo, siendo su aceptación y utilización cada vez mayor por los cirujanos de Emergencia.

Los abscesos residuales son poco frecuentes, no existiendo diferencias estadísticamente significativas en la frecuencia de presentación según el abordaje, incluso frente a la presencia de abscesos apendiculares, plastrón o peritonitis apendicular.

Cuando se presenta un absceso residual, la gran mayoría se pueden manejar con antibioticoterapia. La utilización de drenaje percutáneo es una opción válida en aquellos que no responden al tratamiento médico, y la reintervención es excepcional.

No se produjeron lesiones de víscera hueca cuando se utilizó la vía laparoscópica.

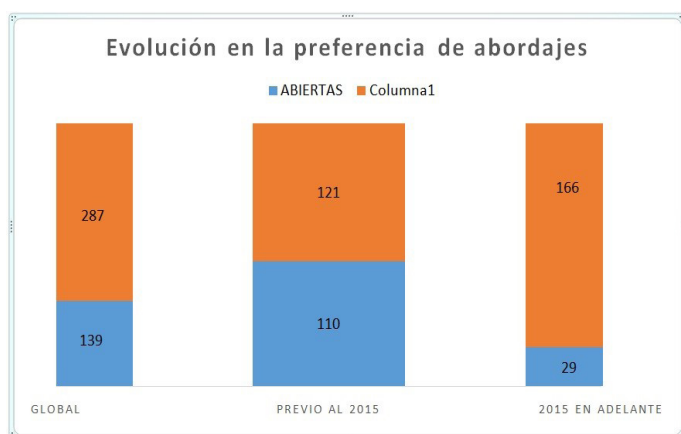


Figura 5. Evolución en la preferencia de abordajes.

Fuente: elaboración propia.

Referencias:

1. Andersson RE. Short-term complications and long-term morbidity of laparoscopic and open appendectomy in a national cohort. *Br J Surg*. 2014;101(9):1135-42.
2. Antonacci N, Ricci C, Taffurelli G, Monari F, Governatore M Del, Caira A, et al. Laparoscopic appendectomy?: Which factors are predictors of conversion?? A high-volume prospective cohort study. *Int J Surg (Internet)*. 2015;21:103-7. Disponible en: <http://dx.doi.org/10.1016/j.ijssu.2015.06.089>
3. Bat O, Kaya H, Çelik HK, Sahbaz NA. Clinical results of laparoscopic appendectomy in patients with complicated and uncomplicated appendicitis. *Int J Clin Exp Med*. 2014;7(10):3478-81.
4. Ferranti F, Corona F, Siani LM, Stefanuto A, Aguzzi D, Santoro E. Laparoscopic versus open appendectomy for the treatment of complicated appendicitis. *G Chir*. 2012;33(8/9):263-7.
5. Rodríguez G, Tellechea M, Antúnez C, Perdomo M, Hernández G, Ruso L. Apendicectomía videolaparoscópica versus convencional. Análisis de resultados. *Rev Mex Cir Endosc*. 2007;8(3):128-31.
6. Miyauchi Y, Sato M, Hattori K. Comparison of postoperative pain between single-incision and conventional laparoscopic appendectomy in children. *Asian J Endosc Surg*. 2014;7(3):237-40.
7. Jaschinski T, Mosch C, Eikermann M, Neugebauer EAM. Laparoscopic versus open appendectomy in patients with suspected appendicitis?: a systematic review of meta-analyses of randomised controlled trials. *BMC Gastroenterol*. 2015;15:48
8. Vadim N, Galldin L, Chiarello M, Lumba A, Gorecki PJ. Laparoscopic appendectomy is the preferred approach for appendicitis?: a retrospective review of two practice patterns. *Surg Endosc*. 2010;24(4):859-64.
9. Sauerland S, Jaschinski T, Neugebauer EA. Laparoscopic versus open surgery for suspected appendicitis. *Cochrane Database Syst Rev*. 2010;(10).
10. Yeom S, Kim MS, Park S, Son T, Jung YY, Lee SA, et al. Comparison of the Outcomes of Laparoscopic and Open Approaches in the Treatment of Periappendiceal Abscess Diagnosed by Radiologic Investigation. *J Laparoendosc Adv Surg Tech A*. 2014;24(11):762-9.
11. Mantoglu B, Karip B, Mestan M, Iscan Y, Agca B, Altun H, et al. Should appendectomy be performed laparoscopically?? Clinical prospective randomized trial. *Ulus Cerrahi Derg*. 2015;31(4):224-8.
12. Cho J, Park I, Lee D, Sung K, Baek J, Lee J. Risk Factors for Postoperative Intra-Abdominal Abscess after Laparoscopic Appendectomy: Analysis for Consecutive 1,817 Experiences. *Dig Surg*. 2015;32(5):375-81.
13. Minutolo V, Licciardello A, Stefano B Di, Arena M, Arena G. Outcomes and cost analysis of laparoscopic versus open appendectomy for treatment of acute appendicitis?: 4-years experience in a district hospital. *BMC Surg*. 2014;14(1):1-6.
14. Taguchi Y, Komatsu S, Sakamoto E, Norimizu S, Shingu Y, Hasegawa H. Laparoscopic versus open surgery for complicated appendicitis in adults: a randomized controlled trial. *Surg Endosc*. 2016;30(5):1705-12.
15. Ukai T, Shikata S, Takeda H, Dawes L, Noguchi Y, Nakayama T, et al. Evidence of surgical outcomes fluctuates over time?: results from a cumulative meta- analysis of laparoscopic versus open appendectomy for acute appendicitis. *BMC Gastroenterol*. 2016;16:37. Disponible en: <http://dx.doi.org/10.1186/s12876-016-0453-0>

16. Morales VJM, Crisanto BA, Torres MF, Bada O, Rojano ME, Mucio M. Absceso residual en apendicitis aguda complicada en manejo laparoscópico contra abierto convencional. 2012;13(4):195-200.
17. Padilla O, Quezada F, Quezada N, Mejia R, Brañes A, Jarufe N, et al. Laparoscopic versus open approach in the management of appendicitis complicated exclusively with peritonitis?: A single center. Int J Surg. 2015;13:80-3.
18. Tiwari MM, Reynoso JF, Tsang AW, Oleynikov D. Comparison of Outcomes of Laparoscopic and Open Appendectomy in Management of Uncomplicated and. Ann Surg. 2011;254(6):927-32.

Nota: La contribución de los autores en la realización del trabajo fue equivalente.

Nota: Los autores declaran no tener ningún conflicto de intereses.

Recibido: 20180620

Aceptado: 20190225